

放射線科学

コンピュータ導入による放射線診療の進歩 その5. 立体画像

石垣 武男

普通のレントゲン写真は身体の中で吸収されたX線の減弱の程度をレントゲンフィルムで感光してそれを観察するので、すべてが重なって見えます。この重なった像を医師の知識と経験により頭の中で分離させながら診断を進めます。この際に立体的に見えればその分析はもっと容易となります。これには立体撮影という方法が以前から用いられてきました。昔、立体写真というのがありました。これはカメラで風景などを撮る時に角度をほんの少しずらせて2枚撮影してそれを特殊なメガネで見るものです。特殊なメガネを使わなくても2枚の写真を寄り目をして見れば立体的に見えます。図1で左右の円を両目で見て、それから寄り目をして両者が重なるようにすると、円の中の四角は縦棒より前に、楕円は後ろにみえるはずですが、レントゲンの立体撮影も原理はこれと同じことで、要するに人間の眼の錯覚を利用して立体的に見ているものです。ですから本当の意味での三次元画像とはいかず、距離の測定などもあまり正確にはできません。

一方、いままで述べてきた超音波やCT画像、MRI（磁気共鳴画像）画像はいずれも身体を輪切りにしたり、縦切りにしたりしてある断面を切った画像です。そこには余計な重なりはありません。断面を切る間隔を細かくしていくと沢山の画像が撮れます。これを医師が順を追って観察していくのですが、この時に実は観察者の頭の中では順次観察した画像が立体的な画像として再認識されているわけです。つまり、全部画像を見終った時には撮影された範囲の人体内部の状況が、頭の中で立体的に再現されているのです。これにより診断がさらに正確に行われることとなります。この頭の中で描かれる立体的な画像を実際に写真に表すことができるともっと正確な診断が楽に行えるようになります。しかしCTやMRIは普通は1cmの間隔で身体を切っているので、その画像をそのまま立体的に再現しても立体画像としては段々のついた、でこぼこのある不連続な写真にしかありません。このためには撮影する時にもっと細かい間隔、すなわち1～2mm位の間隔で撮る必要があります。こうすると

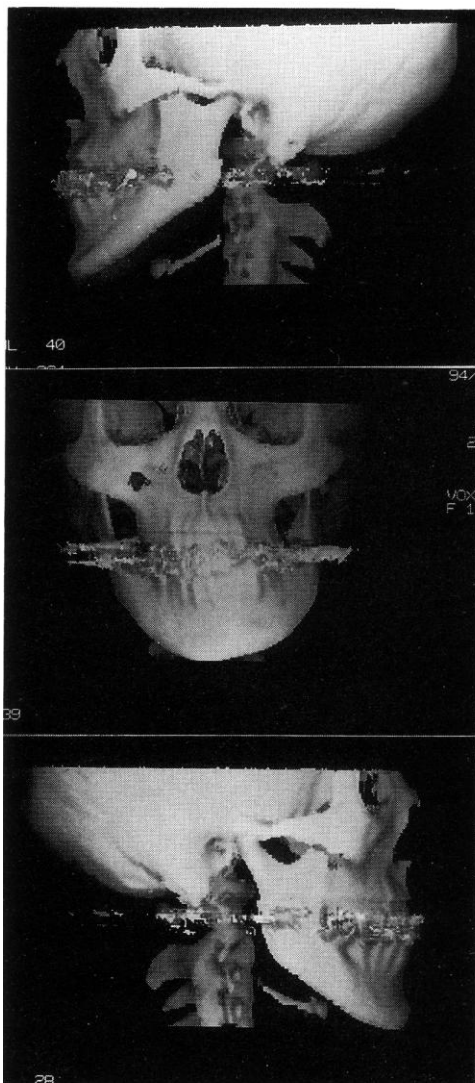


図2. 顎の関節の部分の様子を
三次元表示したもの

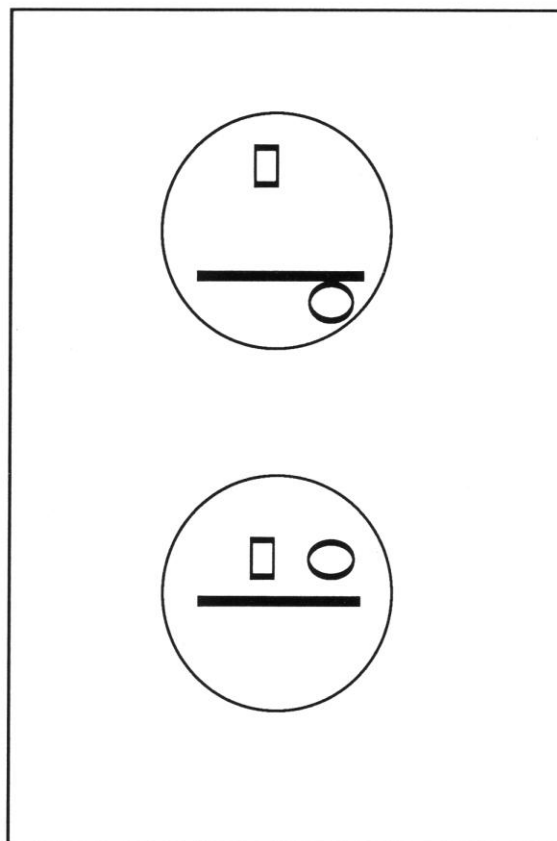


図1. 左目を左目で、右目を右目で見ると立体的に見える

立体的に再現してもきれいな画像が得られます。これが三次元表示画像とよばれるものです。

図2は顎の部分进行細かくCTで撮影したものを、骨だけを表す様に三次元表示したものです。顎の骨の関節の部分の状況がよくわかります。この方法を使うとその人本人の顔の骨の構造がそっくり分かります。口の部分に水平に見える横縞は入歯の金属による人工的な障害影でCTの大きな欠点です。図3は背骨の状態を見ているもので後ろの方向から次第に斜め後ろの方向へと、見る角度が変わっています。図2でも同じですが、三次元表示ではあらゆる角度からの観察が可能です。この場合画像をぐるぐる回して観察することもできます。

図4はこんどは骨の部分は出さずに皮膚を出す条件で三次元表示したものです。患者さんの顔貌がそのまま表示されます。三次元表示ではこのように目的とする部分のCTの像を任意に取り出すことができます。したがって手術などのシミュレーションが可能です。図5は脳の髄膜腫という腫瘍の患者さんの三次元表示CT画像です。左上は後ろ側から見た患者さんの頭の皮膚の部分です。後ろ側から皮膚を少し切開すると上右のように脳の表面が見えてきます。さらに奥へ進むと下左、下右と順次奥の深い所の腫瘍が顔を出してきます。予めこういった像で検討することにより、さらに正確な手術ができるようになります。さらにこういった技術が進めば予めどのような手順で手術を行うかを計算してロボットによる手術も夢ではありません。また図2や図3のような骨の画像をもとに骨の構造の模型も作ることができます。患者さんそのものの構造ですのでこれを使って手術の予備練習が可能です。

ホログラフィーというのを見た方もあるでしょう。医学の分野でも画像のホログラフィー表示が次第に可能になりつつあります。ホログラフィーは仮想現実といわれるもので、目の前の空間に実際にあるがごとく立体的に写し出されるものです。見る角度を変えればそれに従った像が見えるわけです。将来は見えるだけではなく感触も加えるようになるでしょう。CTやMRIで撮影した患者さんの姿が空間に写され身体の内部の病気の部分を触ると、硬かったり、柔らかかったり分かるのも夢ではありません。また、心臓の動きや、血管の拍動も感じることもできるかもしれません。30年以上前に人間がマイクロに縮小して患者の体内に入り病気を治すという映画がありましたが仮想現実の世界でこれと同じことが出来る可能性も出てきました。

放射線医学の領域でもコンピュータの利用で医学はどこまで進むのか10年先のことはわからないのが実情です。

(名古屋大学医学部教授・放射線医学教室)

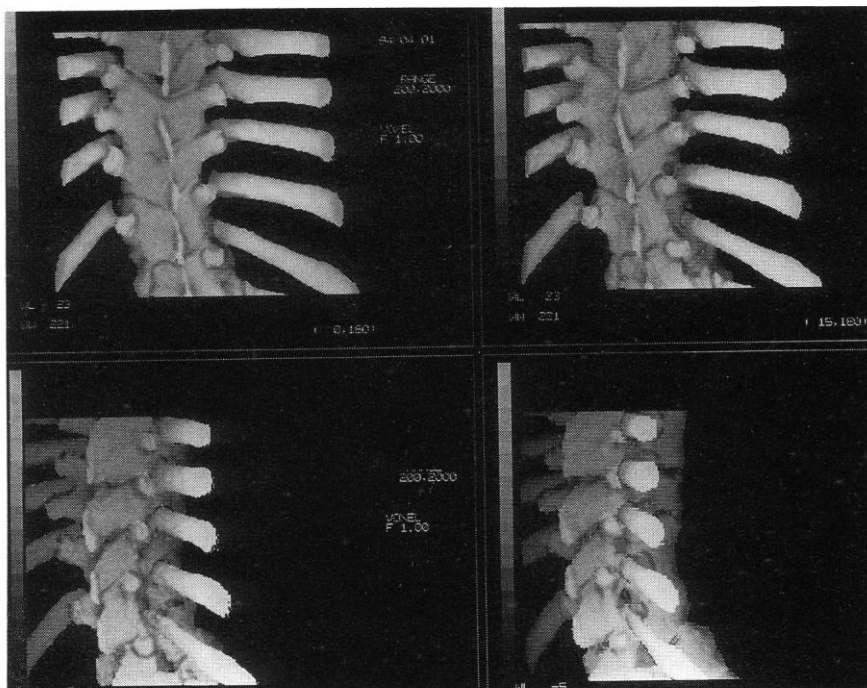


図3. 背骨の三次元表示、四方向から見た像

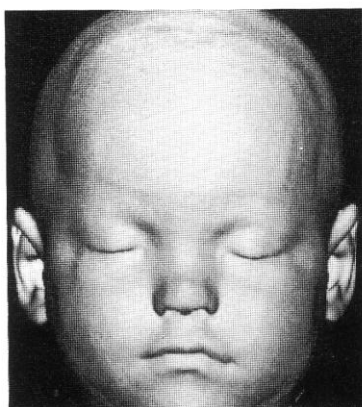


図4. 皮膚の部分だけを
表した三次元画像

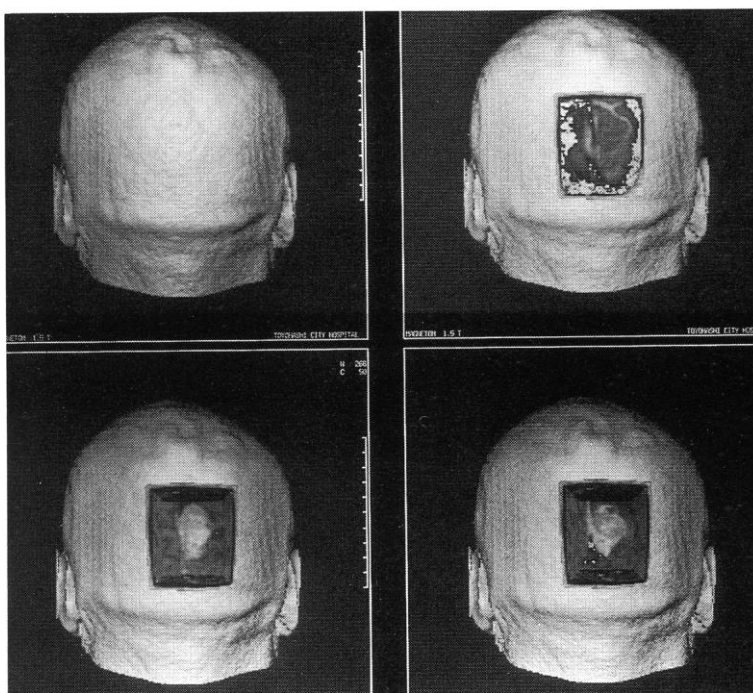


図5. 皮膚を切開して脳の部分を見た三次元表示 CT 像